- Copyright - Il Pensiero Scientifico Editore downloaded by IP 3.145.97.248 Mon, 29 Apr 2024, 02:38:22

Insufficienza mitralica acuta secondaria a distacco di anello di Carpentier-Edwards Physio: diagnosi con ecocardiografia transtoracica

Enrico Puccioni, Nicola Ciabatti, Nicoletta Gigli, Monica Solinas*, Anna Maria Ballestra

*U.O. di Cardiologia, *U.O. di Riabilitazione Cardiologica, Auxilium Vitae, Ospedale di Volterra (PI)*

Key words:
Echocardiography; Mitral regurgitation; Mitral valve repair.

We describe a case of a 63-year-old patient admitted to our hospital because of cardiogenic shock. Past medical records showed anterior myocardial necrosis, myocardial surgery revascularization with apical aneurysmectomy and, 3 weeks before, another coronary artery bypass operation due to malfunction of the previous grafts and mitral annuloplasty with placement of a Carpentier-Edwards Physio no. 28 prosthetic ring.

Transthoracic echocardiography revealed, in the middle of the mitral orifice, the presence of an echogenic structure with hypermobility and severe peri-ring mitral regurgitation due to dehiscence of the posterior side of the prosthetic ring.

The diagnosis was finally confirmed by surgery and then mitral valve replacement was performed.

(Ital Heart J Suppl 2002; 3 (4): 454-457)

© 2002 CEPI Srl

Ricevuto il 15 novembre 2001; nuova stesura il 29 gennaio 2002; accettato il 30 gennaio 2002.

Per la corrispondenza:

Dr. Enrico Puccioni

U.O. di Cardiologia
Ospedale di Volterra
Borgo S. Lazzaro, 5
56048 Volterra (PI)
E-mail:
enricopuccioni@libero.it

Introduzione

Negli ultimi anni la terapia riparativa della valvola mitrale è divenuta la procedura di scelta per la correzione dell'insufficienza mitralica[1,2]. Essa offre il vantaggio, rispetto alla sostituzione con protesi meccanica o biologica, di una minore morbilità e mortalità sia perioperatoria che a lungo termine[3-6].

L'insufficienza mitralica, in pazienti affetti da cardiopatia ischemica, rappresenta un evento relativamente frequente (7-31%), ma soltanto in meno del 5% è di grado tale da richiedere la correzione chirurgica[7-9]. In questi casi l'ecocardiografia color Doppler rappresenta la metodica di scelta per una precisa caratterizzazione anatomo-funzionale della valvola mitrale in vista dell'intervento chirurgico e, successivamente, per un'adeguata gestione del follow-up.

In questo manoscritto descriviamo il caso di un paziente recentemente operato di rivascolarizzazione miocardica mediante bypass aortocoronarico e plastica mitralica che ha sviluppato un'insufficienza valvolare acuta severa secondaria a distacco parziale dell'anello protesico.

Caso clinico

Un uomo di 63 anni veniva trasferito d'urgenza nel nostro reparto dalla riabilitazione cardiologica per dispnea ingravescente ed ipotensione arteriosa.

Il paziente, obeso, aveva presentato un infarto miocardico anteriore a 48 anni con recidiva omosede a 53 anni complicata da aneurisma apicale. Sei mesi prima della nostra osservazione, a seguito del riscontro coronarografico di malattia trivasale, era stato sottoposto ad intervento di aneurismectomia e rivascolarizzazione miocardica mediante bypass aortocoronarico.

Per la persistenza di scompenso cardiaco (classe funzionale NYHA IV) e per il riscontro di insufficienza mitralica severa associata a grave compromissione della funzione ventricolare sinistra, 3 settimane prima della nostra osservazione, dopo dimostrazione coronarografica di malfunzionamento dei due graft venosi, veniva sottoposto a nuovo intervento di rivascolarizzazione miocardica (arteria mammaria interna sinistra su arteria discendente anteriore e arteria mammaria interna destra su arteria circonflessa prossimale) e plastica valvolare mitralica con anello di Carpentier-Edwards Physio n. 28.

Al momento del ricovero presso il nostro reparto, il paziente appariva agitato ed intensamente dispnoico. L'esame obiettivo mostrava un'azione cardiaca ritmica tachifrequente con un soffio pansistolico (2/6 L) alla punta; i polsi periferici erano iposfigmici con pressione arteriosa di 85/50 mmHg.

- Copyright - Il Pensiero Scientifico Editore downloaded by IP 3.145.97.248 Mon, 29 Apr 2024, 02:38:22

All'elettrocardiogramma era presente tachicardia sinusale (105 b/min) con segni di pregressa necrosi anterolaterale estesa; non erano riscontrabili alterazioni indicative di ischemia miocardica in atto.

Il paziente veniva quindi sottoposto ad esame ecocardiografico color Doppler con approccio transtoracico. L'ecocardiogramma dimostrava un ventricolo sinistro di volume aumentato con funzione sistolica gravemente depressa (frazione di eiezione 25%) per acinesia apicale, anterolaterale e marcata ipocinesia settale. A livello dell'orifizio mitralico, in posizione quasi centrale, era presente un'insolita struttura iperecogena, dotata di ampi movimenti sincroni con il cuore, corrispondente alla porzione posteriore dell'anulus protesico visto in sezione longitudinale, con evidenza al color Doppler di un esteso jet da rigurgito mitralico ad origine posteriore rispetto ad essa (Figg. 1 e 2). Lo studio del flusso transmitralico con Doppler continuo dimostrava inoltre un certo grado di ostruzione al flusso anterogrado (Vmax 2.4 m/s, gradiente atrio sinistro/ventricolo sinistro max 23 mmHg).

Figura 1. *Immagine di ecocardiografia transtoracica, apicale 4 camere modificata, che documenta il distacco dell'anello di Carpentier-Edwards Physio, visto secondo una sezione longitudinale. La* freccia tratteggiata *indica il dislocamento dell'anello protesico verso il centro dell'orifizio mitralico. LA = atrio sinistro; LV = ventricolo sinistro; MR = anello mitralico; PR = anello protesico.*

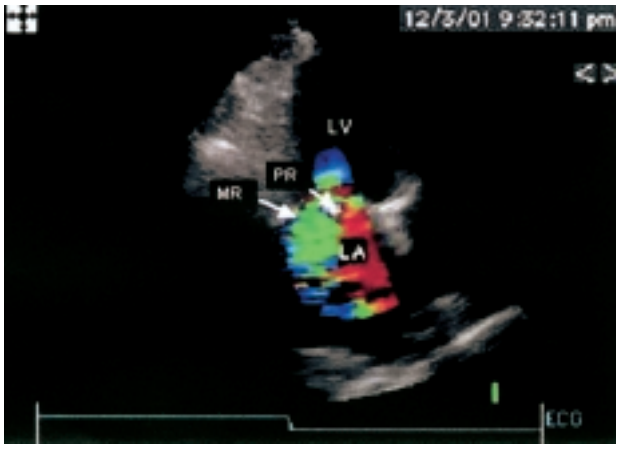

Figura 2. *Immagine di ecocardiografia transtoracica, apicale 4 camere modificata, che documenta, al color Doppler, il jet da rigurgito ad origine perianulare. Abbreviazioni come in figura 1.*

Le cavità destre apparivano di volume e funzione normali con presenza di jet da rigurgito tricuspidale ad alta velocità da cui una pressione polmonare sistolica stimata di 60 mmHg.

In considerazione del forte sospetto diagnostico di distacco dell'anello protesico e della gravità del quadro clinico, il paziente veniva inviato d'urgenza, con supporto farmacologico, presso la cardiochirurgia di provenienza dove veniva sottoposto con successo ad intervento di sostituzione valvolare mitralica con protesi meccanica. In sede operatoria veniva confermata la presenza del distacco dell'anello di Carpentier a livello di tutto l'anulus posteriore, dovuto alla deiscenza di alcuni punti di sutura. L'anello protesico veniva completamente escisso ed inviato al laboratorio per esame colturale, risultato successivamente negativo per sviluppo microbico e fungino.

Dopo un regolare decorso postoperatorio, il paziente veniva nuovamente trasferito per riprendere il programma di riabilitazione cardiologica.

Discussione

Il caso clinico da noi riportato costituisce un esempio tipico di insufficienza mitralica acuta. Nella fattispecie l'esame ecocardiografico con approccio transtoracico ha permesso l'identificazione del meccanismo patogenetico responsabile dell'insufficienza valvolare, rendendo così possibile un tempestivo intervento cardiochirurgico.

Il dato peculiare del nostro caso è stato il riconoscimento ultrasonografico a livello dell'orifizio valvolare mitralico, di una struttura iperecogena, altamente mobile, corrispondente alla porzione posteriore dell'anello protesico (visto secondo una sezione longitudinale) dislocata verso l'interno dell'orifizio mitralico. È stato inoltre evidenziato un jet da rigurgito di notevole estensione "perianulare", ad origine dalla zona di deiscenza dell'anello protesico, con competenza della valvola mitralica soltanto nella sua porzione interna all'anello protesico stesso.

Il distacco di un anello protesico per deiscenza dei punti di sutura costituisce un evento relativamente infrequente. In letteratura esistono soltanto tre specifiche segnalazioni, una ad eziologia endocarditica[10], le altre attribuite ad una primitiva condizione di fragilità anulare[11,12]; in tutti i casi la diagnosi è stata posta mediante ecocardiografia transesofagea.

Nelle varie casistiche di pazienti sottoposti a chirurgia riparativa mitralica, viene descritta un'incidenza complessiva dello 0.5-2.8% di recidiva di insufficienza valvolare dovuta ad un distacco dell'anello protesico, indipendentemente dal tipo di device utilizzato (rigido o flessibile)[2,3,13]. Non ci sono in letteratura, ad oggi, segnalazioni di eventi di distacco di un anello protesico

- Copyright - Il Pensiero Scientifico Editore downloaded by IP 3.145.97.248 Mon, 29 Apr 2024, 02:38:22

semiflessibile come quello da noi descritto. L'anello di Carpentier-Edwards Physio è un dispositivo con caratteristiche peculiari in quanto conformato "a sella" e dotato di buona flessibilità soltanto nella sua porzione posteriore per permettere i fisiologici cambiamenti di forma e dimensione dell'anulus valvolare[14]. La porzione posteriore dell'anulus mitralico, infatti, contrariamente a quello anteriore che risulta relativamente fisso in quanto in diretta continuità con lo scheletro fibroso del cuore, compie una significativa escursione in rapporto al ciclo cardiaco, determinando un incremento della superficie orifiziale mitralica in diastole ed un'efficace funzione sfinterica in sistole[14,15].

Per interpretare da un punto di vista patogenetico il distacco anulare del nostro caso sono necessarie alcune considerazioni. Scartata ragionevolmente la causa endocarditica in base alla negatività degli esami colturali, riteniamo che il distacco dell'anello protesico possa essere attribuito alla coesistenza di un'abnorme fragilità anulare, come riscontrato in sede chirurgica, con un eccessivo carico tensionale sisto-diastolico applicato sul device stesso.

È necessario infatti ricordare che il nostro paziente era stato recentemente sottoposto ad un intervento di aneurismectomia apicale con sensibile riduzione del volume ventricolare, soprattutto per accorciamento dell'asse longitudinale (ventricolo corto); la conseguente disfunzione diastolica, dimostrata nei giorni precedenti da un quadro Doppler di flusso transmitralico di tipo restrittivo, potrebbe aver comportato un incremento della tensione diastolica longitudinale applicata sull'anulus in senso base-apice[16]. A ciò va aggiunta la possibile coesistenza di una significativa tensione sistolica generata dalla normale contrazione della parete posteriore del ventricolo sinistro rispetto alle altre pareti ipocinetiche, soprattutto evidente a livello della zona di passaggio fra la parte rigida e quella flessibile del device anulare con conseguente possibilità di lacerazione dei punti di sutura.

In conclusione, la nostra esperienza conferma l'utilità dell'integrazione dei dati clinici ed ecocardiografici nella diagnosi "bedside" di insufficienza mitralica acuta da distacco di anello protesico. La compresenza di un reperto ecocardiografico di una struttura anomala, iperecogena, altamente mobile, a livello del piano mitralico e di una severa insufficienza valvolare, in pazienti recentemente sottoposti ad intervento riparativo con anello protesico sulla valvola mitrale, deve far orientare la diagnosi verso un quadro di distacco del device stesso, permettendo un tempestivo invio del paziente all'intervento cardiochirurgico.

Riassunto

Riportiamo il caso di un paziente di 63 anni, con pregressa necrosi miocardica anteriore, già operato di aneurismectomia apicale e bypass aortocoronarico, che improvvisamente sviluppò un quadro di shock cardiocircolatorio a 3 settimane di distanza da un nuovo intervento di rivascolarizzazione miocardica e valvuloplastica mitralica con anello di Carpentier-Edwards Physio n. 28. L'ecocardiogramma transtoracico dimostrò la presenza, a livello dell'orifizio mitralico, di una struttura iperecogena, altamente mobile, associata ad evidenza color Doppler di un esteso jet da rigurgito ad origine posteriore rispetto ad essa, compatibile con un quadro di distacco dell'anello protesico in sede posteriore.

Il paziente fu prontamente avviato all'intervento cardiochirurgico di sostituzione valvolare con protesi meccanica; in tale sede venne confermato il reperto ecocardiografico.

Parole chiave: Chirurgia riparativa della valvola mitralica; Ecocardiografia; Insufficienza mitralica.

Bibliografia

1. Carpentier A. Cardiac valve surgery - the "French correction". J Thorac Cardiovasc Surg 1983; 86: 323-37.
2. Deloche A, Jebara VA, Relland JYM, et al. Valve repair with Carpentier techniques. The second decade. J Thorac Cardiovasc Surg 1990; 99: 990-1002.
3. Cohn LH, Couper GS, Aranki SF, Rizzo RJ, Kinchla NM, Collins JJ Jr. Long-term results of mitral valve reconstruction for regurgitation of the myxomatous mitral valve. J Thorac Cardiovasc Surg 1994; 107: 143-51.
4. Galloway AC, Colvin SB, Baumann FG, et al. A comparison of mitral valve reconstruction with mitral valve replacement: intermediate-term results. Ann Thorac Surg 1989; 47: 655-62.
5. David TE, Armstrong S, Sun Z, Daniel L. Late results of mitral valve repair for mitral regurgitation due to degenerative disease. Ann Thorac Surg 1993; 56: 7-14.
6. Gillinov AM, Cosgrove DM, Blackstone EH, et al. Durability of mitral valve repair for degenerative disease. J Thorac Cardiovasc Surg 1998; 116: 734-43.
7. Hendren WG, Nemec JJ, Lytle BW, et al. Mitral valve repair for ischemic mitral insufficiency. Ann Thorac Surg 1991; 52: 1246-52.
8. Christenson JT, Simonet F, Bloch A, Maurice J, Velebit V, Schmuziger M. Should a mild to moderate ischemic mitral valve regurgitation in patients with poor left ventricular function be repaired or not? J Heart Valve Dis 1995; 4: 484-9.
9. Scrofani R, Cialfi A, Ravagnan S, Fundarò P. Il trattamento dell'insufficienza mitralica ischemica cronica. G Ital Cardiol 1999; 29: 418-23.
10. Gindea AJ, Schwinger M, Freedberg RS, Colvin SB, Kronzon I. Dehiscence of a Carpentier mitral ring: diagnosis by transesophageal echocardiography. Am Heart J 1989; 118: 841-3.
11. Osman K, Willman B, Nanda NC, et al. Transesophageal echocardiographic findings of a dehisced Duran mitral anuloplasty ring. Echocardiography 1995; 12: 441-6.
12. Masiello P, Itri F, Mastrogiovanni G, Di Benedetto G. Transesophageal echocardiographic diagnosis of a dehisced Carpentier ring. Echocardiography 2000; 17: 731-2.

- Copyright - Il Pensiero Scientifico Editore downloaded by IP 3.145.97.248 Mon, 29 Apr 2024, 02:38:22

13. Marwick TH, Stewart WJ, Currie PJ, Cosgrove DM. Mechanisms of failure of mitral valve repair: an echocardiographic study. Am Heart J 1991; 122: 149-56.
14. Green GR, Dagum P, Glasson JR, et al. Semirigid or flexible mitral annuloplasty rings do not affect global or basal regional left ventricular systolic function. Circulation 1998; 98 (Suppl): II128-II136.
15. Komeda M, Glasson JR, Bolger AF, et al. Three-dimensional dynamic geometry of the normal canine mitral annulus and papillary muscles. Circulation 1996; 94 (Suppl): II159-II163.
16. Salati M, Pajè A, Di Biasi P, Fundaro P, Cialfi A, Santoli C. Severe diastolic dysfunction after endoventriculoplasty. J Thorac Cardiovasc Surg 1995; 109: 694-701.